


بیمار آقای ۶۸ ساله با سابقه MI قدیمی جهت ویزیت مراجعه کرده

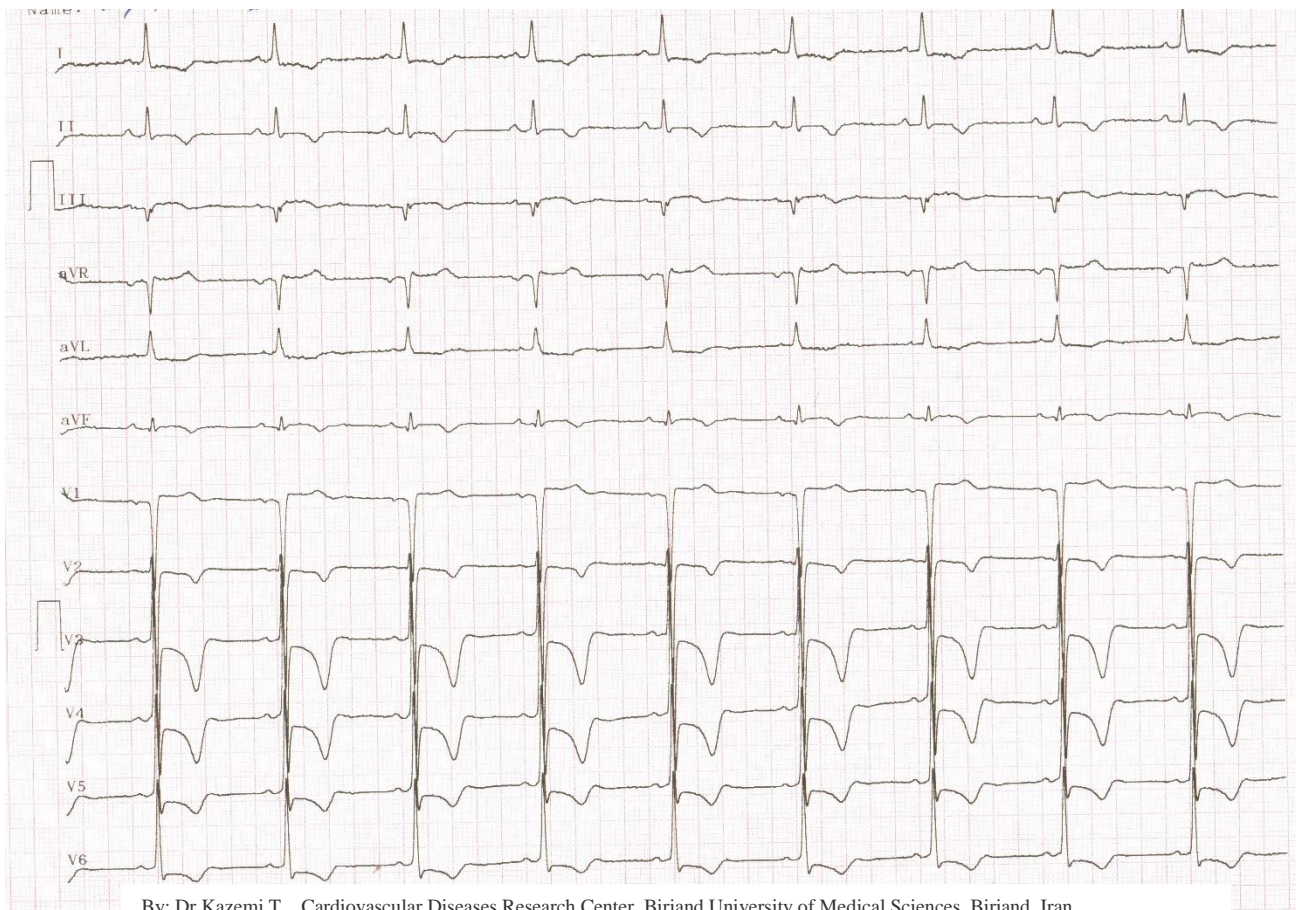دکستروکاردی



By: Dr Kazemi T Cardiovascular Diseases Research Center, Birjand University of Medical Sciences, Birjand, Iran

همان بیمار جابجای لیدهای اندامی و لیدهای پرکوردیال

ایسکمی قدیمی بیمار در صورت جابجایی لیدها (گرفتن لیدهای سمت راست قلبی، جابجایی لید دست راست و چپ) به طور واضح دیده می شود.



By: Dr Kazemi T Cardiovascular Diseases Research Center, Birjand University of Medical Sciences, Birjand, Iran