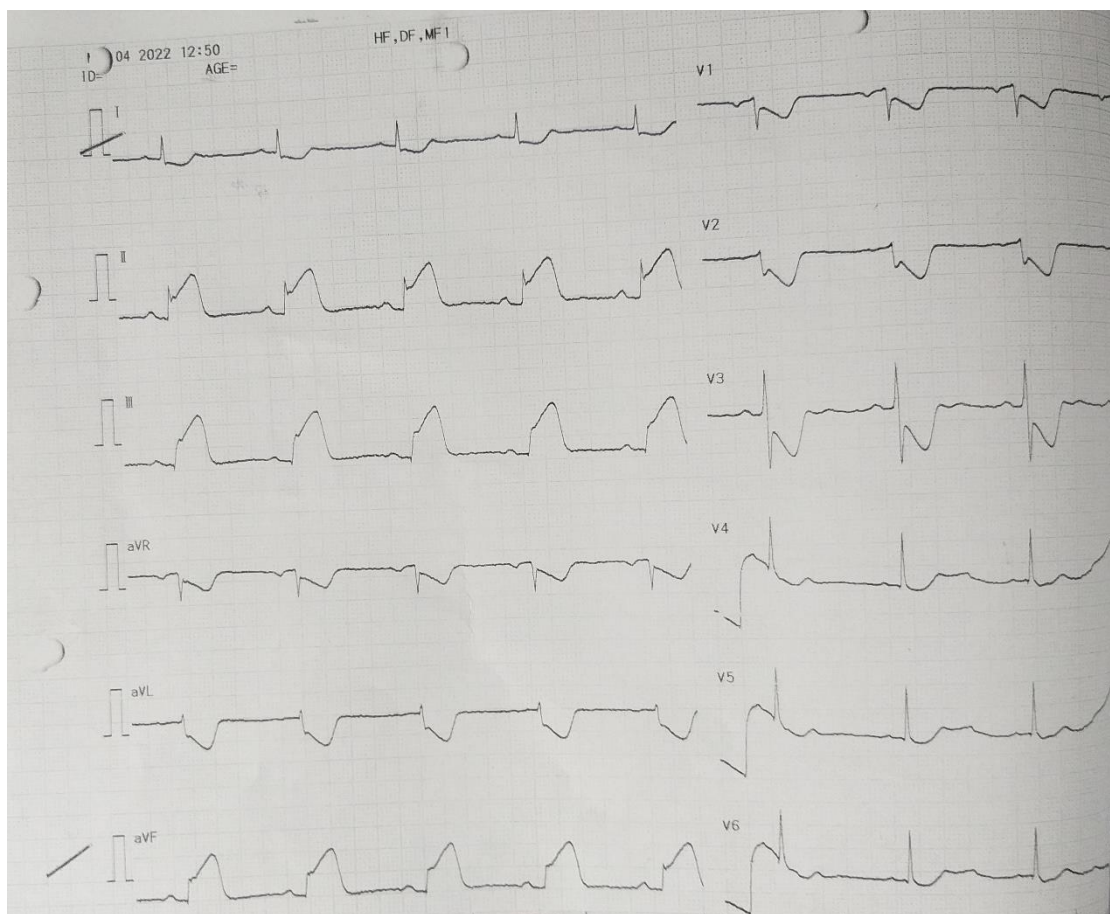


آقای ۵۲ ساله بدون سابقه بیماری خاص تاکنون، با درد تپیک قفسه صدی از دو ساعت قبل



Name: *Chen, Yiyi*

Heart Rate: 69bpm

