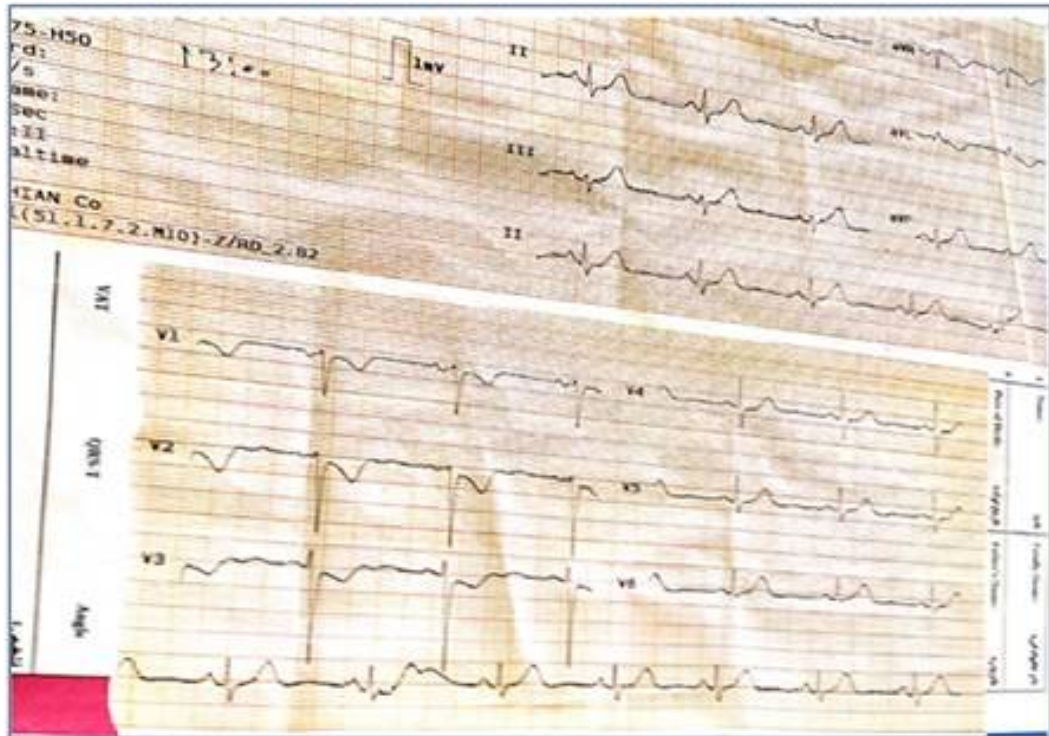


ساعت 13 روز 1400.4.21، خانم ح. 56 ساله به علت درد قفسه صدري (رترواسترنال همراه با تعریق) از 4 ساعت قبل و سابقه هیپرتانسیون 5ساله به مرکز جامع خدمات سلامت مراجعه میکند. نوار قلب زیر را گرفته و بیمار تحت نظر قرار میگیرد. به بیمار آسپرین 300 میلیگرم و پرل نیتروگلیسرین داده شد.



ساعت 15 بیمار دچار درد بسیار شدید قفسه صدري شده و به بیمارستان ارجاع میشود. نوار قلب گرفته شده در ساعت 15:45 به شرح زیر است. نوار قلبهای بیمار را تفسیر نمایید. درمان بیمار را بصورت مرحله به مرحله بیان کنید:

