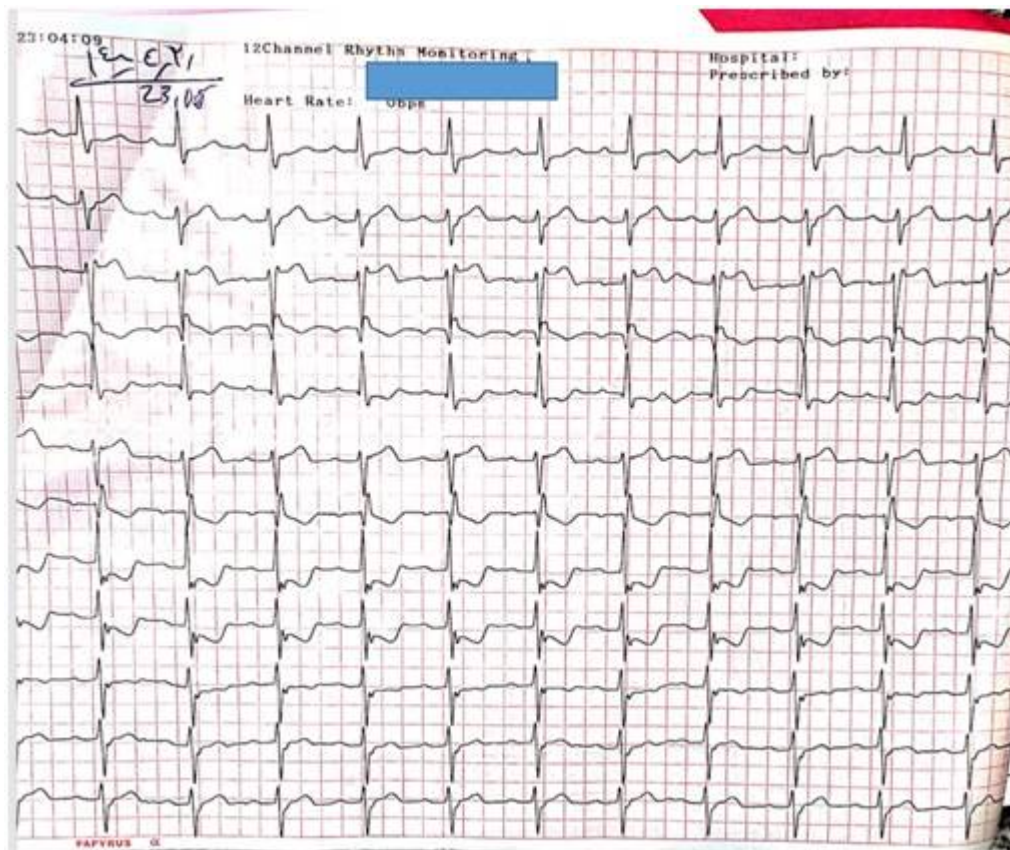


ساعت 23 روز 1400.4.21، خانم ف.ر 67 ساله با سابقه دیابت 10 ساله، به علت درد شدید ناحیه اپیگاستر از 3 ساعت قبل مراجعه میکند. نوار قلب بیمار را تفسیر کنید:



لیدهای پوسترینور به شرح زیر است.

